C. J. M. Langenbeck's

mikroskopisch-anatomische

# ABBILDUNGEN.

Lieferung I. II. III. IV.

31173/D

# MIKROSKOPISCH - ANATOMISCHE

# ABBILDUNGEN

VON


## *C. J. M. LANGENBECK,*

ORDENTLICHEM PROFESSOR DER ANATOMIE UND CHIRURGIE.


ZUR

ERLÄUTERUNG SEINES ANATOMISCHEN HANDBUCHES.

## ERSTE LIEFERUNG.

**TAFEL I — VII.**

---


GÖTTINGEN

IN DER DIETERICHSCHEN BUCHHANDLUNG.

1846.

WELLCOME
HISTORICAL
MEDICAL
LIBRARY

# ERKLÄRUNG DER ABBILDUNGEN.

## Taf. I.

### STRUCTUR DER KNORPEL UND DER KNOCHEN.

Fig. 1. Knorpelzellen mit Kernen der Cartilago costae.

Fig. 2. Ebenfalls.

Fig. 3. Knorpelzellen aus einem Knorpel im Testikel.

Fig. 4. Cartilago thyreoidea.

Fig. 5. Cartilago intervertebralis.

Fig. 6. Nucleus gelatinosus fibrocartilaginis intervertebralis.

Fig. 7. Ebenfalls.

Fig. 8. Knorpelzellen zwischen der Bandmasse der Cartilago intervertebralis.

Fig. 9. Synchondrosis ossium pubis.

Fig. 10. Knorpelzellen einer noch nicht verknöcherten Patella.

Fig. 11. Knorpelzellen einer Epiphysis cartilaginea condyli femoris.

Fig. 12. Epiphysis cartilaginea mit Blutgefässen.

Fig. 13. Patella cartilaginea mit Blutgefässen.

Fig. 14. Zeigt den Übergang der Knorpelzellen in Knochenkörperchen einer Rippe.
1. Knorpelzellen.
2. Anfangende Knochenkörperchen.

Fig. 15. Ebenfalls an einer im Verknöchern begriffenen Kniescheibe.
1. Knorpelzellen.
2. Anfangende Knochenkörperchen.

Fig. 16. Corpuscula chalicophora und Canaliculi chalicophori. 370malige Vergrösserung.

Fig. 17. Ebenfalls 400malige Vergrösserung.

Fig. 18. Ebenfalls 500malige Vergrösserung.

Fig. 19. A. Längeschnitt vom Femur. 1. Markcanälchen. 2. Knochenkörperchen.

Fig. 19. B. Querschnitt desselben Knochens. 1. Markcanälchen. 2. Knochenkörperchen.

Fig. 20. A. Querschnitt von der Spitze einer Rehkrone. 1. Markcanälchen, mehr oder weniger incrustirt.

Fig. 20. B. Dasselbe vom äusseren Rande.

Fig. 21. Scelet eines Embryo aus dem 3ten Monate, woran die Kopfknochen ausgebreitet sind. Man sieht an der inneren Fläche der Ossa bregmatis a. a. die Substantia reticulata, die künftige Diploe, Albin's Substantia rara, Scarpa's Stopfwerk — Tomentum — noch nicht von der Tabula — Pagina — interna incrustirt.

Fig. 22. Knochenkörperchen der Substantia rara. 30malige Vergrösserung.

Fig. 23. Ein Stück der Substantia rara von der inneren Seite des Os bregmatis des Embryo Fig. 21. vergrössert.

Fig. 24. Blutgefässe, injicirt, in den von der Tabula — Pagina — externa ossis bregmatis noch nicht völlig incrustirten Canaliculis medullaribus.
1. Semicanaliculi — Sulci — medullares mit injicirten Gefässen.
2. Schon begonnene Schliessung — Incrustatio — durch die Tabula — Pagina — externa.
3. Stärkere Incrustatio am Tuber parietale. Die Gefässe scheinen nur als rothe Puncte durch.

Fig. 25. Injicirte Gefässe im noch nicht incrustirten Tomentum — in Sulcis medullaribus —. a. bezeichnet eine incrustirte Stelle des Tuber parietale.

Fig. 26. Wo man Gefässe bloss sieht, da sind die Canaliculi noch nicht geschlossen. 1. 1. bezeichnen Canaliculi medullares.

Fig. 27. Zeigt dasselbe.
1. 1. Canaliculi medullares.
2. 2. Gefäss.

Fig. 28. Das Pericranium, von der Substantia reticulata — Tomentum — abgezogen.
1. Pericranium.
2. Tela uniens parva.
3. 3. Ein Maschengewebe, welches bei'm Abziehen des Pericranium auf der Substantia rara sitzen bleibt und die Semicanaliculi mit ihren Gefässen vor der Incrustatio ossea überzieht.
4. Durchscheinende injicirte Gefässe.

Fig.1.



Fig.2.

Fig.3.



Fig.4.



Fig.5.

Fig.6.

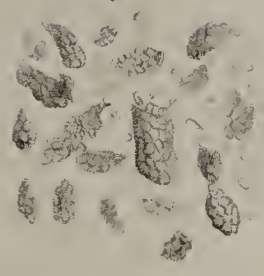

Fig.7.

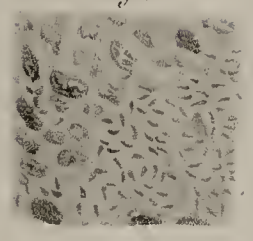

Fig.8.

Fig.9.

Fig.10.



Fig.11.

Fig.12.

Fig.13.

Fig.14.

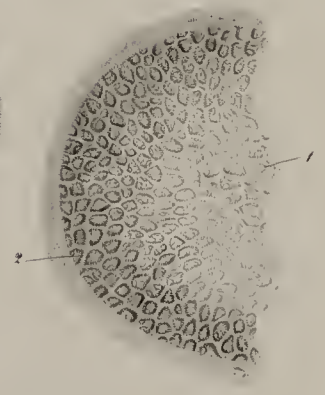


Fig.15.

Fig.16.

Fig.17.

Fig.19.

Fig.21.

Fig.18.

Fig.19




Fig.20

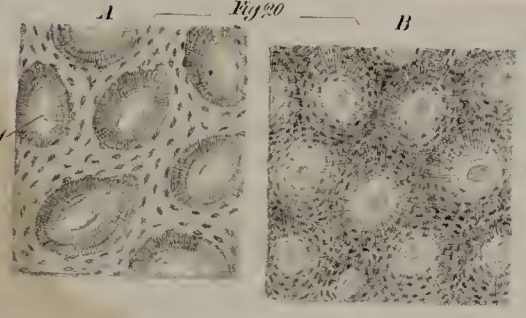


Fig.25.

Fig.22.



Fig.24.

Fig.26.

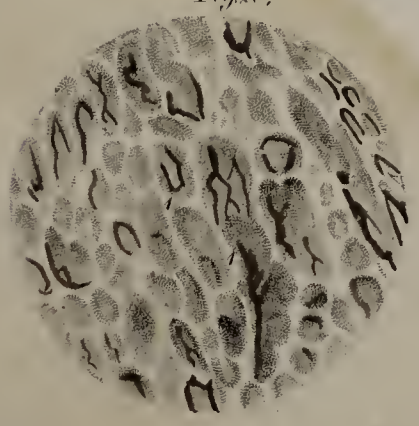

Fig.27.

Fig.23.

Fig.28.

del. et lc. Loedel Oettingen

# Taf. II.

## STRUCTUR DER ZÄHNE.

Fig. 1. Längedurchschnitt eines Cuspidatus — schwache Vergrösserung —.
1. 1. 1. 1. 1. Schmelzfasern — Substantia adamantina, vitrea —.
2. 2. Linea terminalis undulata.
3. Substantia dentalis propria, tubulosa — Zahnröhrchen, Ebur, Ivoire —.
4. 4. Substantia ostoidea — Cément —, worin man die Knochenkörperchen sieht.
5. Sogenannte Substantia cornea an der Wurzelspitze ohne Zahnröhrchen, aber mit zahlreichen Knochenkörperchen versehen.
6. Canalis dentalis mit den feinen Öffnungen der in diesen einmündenden Zahnröhrchen.

Fig. 2. Obige Figur, stärker vergrössert, und in drei Theile getheilt.
1. Schmelzfasern.
2. 2. Linea terminalis undulata.
3. Zahnröhrchen.
4. 4. Substantia ostoidea, worin man Knochenkörperchen vergrössert sieht, wie auf Fig. 1. 4.
5. 5. Zahnröhrchen in einem Mittelstück der Wurzel.
6. Öffnungen derselben im Zahncanal, welche deutlicher zu sehen sind.
7. Zahnröhrchen im Wurzelstück.
8. 8. Zahlreiche Knochenkörperchen in der Wurzelspitze.

Fig. 3. Stärker vergrössert. 1. Schmelzfasern. 2. Zahnröhren. 3. 3. Linea terminalis undulata.

Fig. 4. Geöffnete und geschlossene Zahnröhrchen.

Fig. 5. Einzelne Zahnröhrchen, schräg und transversell durchschnitten, und stark vergrössert. Das Weisse ist das Lumen, und das Schwarze die Röhrchenwand.
1. Lumen im schrägen Durchschnitt.
2. Wand im schrägen Durchschnitt.

Fig. 6. Fünf Knochenkörperchen aus der Substantia ostoidea der Wurzelspitze. 500mal vergrössert.

Fig. 7. Querschnitt der Corona dentis.
1. 1. Schmelzfasern.
2. 2. Linea terminalis undulata.
3. 3. Zahnröhren.
4. Durchgeschnittenes Antrum coronae.

Fig. 8. Querschnitt von der Zahnwurzel.
1. 1. Substantia ostoidea, mit Knochenkörperchen.
2. 2. Linea terminalis.
3. 3. Zahnröhrchen.
4. Durchgeschnittener Canalis dentalis.

Fig. 9. Querschnitt von der Wurzelspitze.
1. 1. Substantia ostoidea, Knochenkörperchen.
2. 2. Zahnröhrchen.
3. Canalis dentalis.

Fig. 10. Spitzhütchen, vom Zahnkeim — von der Keimkrone, dem Keimgipfel — eines Cuspidatus abgezogen.

Fig. 11. Ein kleines Stück vom Spitzhütchen.
1. Obere Spitze desselben, vollendete Schmelzfasern.
2. Unteres Ende desselben, wo der Schmelz noch nicht völlig ausgebildet zu seyn scheint. Diese Stelle erscheint perlenförmig.

Fig. 12. Einzelne Schmelz-Säulchen-Prismen — Krystallnadeln —.

Fig. 13. Stärker vergrösserte Schmelzsäulchen.

Fig. 14. Corona dentis cuspidati mit aufgesetzten Schmelzprismen, welche man bei'm Foetalzahn mit der Spitze des Messers von der Substantia tubulosa abnehmen kann.
1. 1. Substantia tubulosa.
2. Antrum coronae.
3. Schmelznadeln.

Fig. 15. Desgleichen.

Fig. 16. Dens buccalis, noch nicht durchgedrungen.
1. Substantia tubulosa.
2. Schmelznadeln.

Fig. 17. Zahnembryo — Pulpa dentis, Zahnkeim ohne Hülle —, mit dem Fruchthalter — Keimstätte, Uterus mit Placenta und Funiculus umbilicalis —, injicirt.
1. Sacculus dentis — Uterus — injicirt — Placenta —, geöffnet, um den Zahnembryo zu sehen.
2. Embryo — Keim — eines Cuspidatus, injicirt.
3. Arteria dentalis — Funiculus umbilicalis —, welche von dem Gefässnetz — Placenta — des Sacculus dentis — Fruchthalter — in den Zahnkeim tritt.
4. Circulus arteriosus — eine Fortsetzung der Arteria dentalis.

Fig. 18. Spitzhütchen von dem Zahnembryo Fig. 17. abgenommen.

Fig. 19. Der Zahnembryo eines Cupidatus ist senkrecht durchgeschnitten, und steckt in der Substantia tubulosa, vom Schmelz umgeben.
1. Substantia tubulosa coronae.
2. Schmelz.
3. Zahnkeim.
4. Sacculus dentis.

Taf. II.

Fig 1

Fig 2

Fig 3.

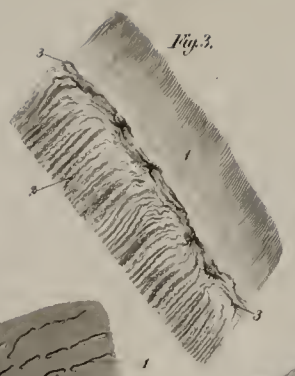

Fig. 5

Fig. 4.

Fig 6

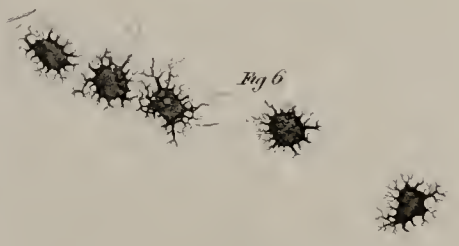

Fig 9

Fig 8

Fig 7

Fig 10

Fig 11



Fig 12.

Fig 13

Fig 14.

Fig 17.

Fig 18.

Fig 19.

Fig 15.

Fig 16

del. & sc. Lecidel Göttingen.

# Taf. III.
## Z Ä H N E.

Fig. 1. Dens incisivus succedens.
1. Schmelz.
2. Substantia tubulosa coronae.
3. Substantia ostoidea.
4. Substantia tubulosa radicis.
5. Antrum coronae.
6. Canalis dentis.

Fig. 2. Dens cuspidatus succedens.
1. Schmelz.
2. Substantia dentis coronae.
3. Canalis dentis.
4. Ein Pferdehaar vom Zahncanal durch's Wurzelloch geführt.

Fig. 3. Dens buccalis succedens maxillae superioris. Durch den Canal der einen Wurzel — Apex bifurcatus — ist ein Pferdehaar zum Wurzelloch heraus geführt.

Fig. 4. Dens buccalis cedens maxillae inferioris — zwei Wurzeln habend —.
1. Schmelz.
2. Substantia tubulosa.
3. Antrum coronae.

Fig. 5. Dens buccalis cedens maxillae superioris — drei Wurzeln, wovon man die eine nicht sieht —.
1. Antrum coronae.
2. 2. Canales dentales.

Fig. 6. Dens buccalis cedens mit weiten Wurzelcanälen.

Fig. 7. Dens buccalis cedens maxillae superioris.
1. Durch drei Löcher ist das Antrum coronae geöffnet.
2. Drei Wurzeln, deren Canäle sich durch die drei Öffnungen des Antrum darstellen.

Fig. 8. Dens buccalis cedens maxillae superioris.
1. Ganz geöffnetes Antrum coronae.
2. 2. 2. Öffnungen der Canäle der drei Wurzeln.

Fig. 9. Maxilla superior eines im zweiten Zahnen begriffenen Kindes — Successio im 6ten, 7ten bis 8ten Jahre —.
1. 1. Alveoli dentium incisivorum cedentium.
2. 2. Alveoli dentium incisivorum succedentium — hinter den ersteren —, aus welchen die Incisivi futuri hervorblicken.
3. 3. Alveoli dentium cuspidatorum cedentium.
4. 4. Foramina canalium alveolodentalium, welche in die Alveolen der Dentes cuspidati futuri — hinter den ersteren — führen. Eine Communication der Alveole des Successor mit dem Cedens zeigt ein Pferdehaar.
5. 5. Dentes buccales cedentes.
6. Dens molaris primus — ut permanens natus —.
7. Paries anterior alveoli dentis cedentis.
8. Paries posterior alveoli dentis cedentis — Interseptum zwischen den Alveolen eines Cedens und Succedens —.
9. Septum interalveolare.

Fig. 10. Maxilla inferior, woran dasselbe zu sehen ist.
1. 1. Alveoli dentium incisivorum cedentium.
2. 2. Alveoli dentium incisivorum succedentium — hinter den ersteren —.
3. Interseptum zwischen der Alveole des Dens cedens und succedens.
4. 4. Cuspidati.
5. 5. Buccales.

Fig. 11. Sacculi dentium succedentium maxillae superioris.
1. 1. Incisivi cedentes.
2. 2. Buccales cedentes.
3. 3. Incisivi succedentes.
4. Sacculi dentium incisivorum succedentium, mit den Zähnen.
5. 5. Sacculi dentium cuspidatorum succedentium.
6. 6. Iter dentis — Gubernaculum —, Canalis alveolodentalis sacculi dentis cuspidati succedentis.

Fig. 12. Sacculi dentium succedentium maxillae inferioris.
1. Incisivi cedentes.
2. 2. Buccales cedentes anteriores.
3. 3. Incisivi succedentes in ihren geöffneten Säckchen.
4. 4. Iter dentis succedentis.
5. 5. Cuspidati cedentes, noch nicht durchgebrochen.
6. 6. Buccales secundi, noch im Keimen.
7. 7. Primi molares im Keimen.

Fig. 13. Maxilla superior, woran man die Alveolen der Buccales succedentes oberhalb der Alveolen der Buccales cedentes liegen sieht.
1. Buccales cedentes — drei Wurzeln —.
2. Buccales succedentes.
3. Interseptum zwischen beiden Alveolen — Pavimentum alveoli dentis succedentis und Tegmen alveoli cedentis—.

Fig. 14. Maxilla inferior — von aussen —, woran man dasselbe sieht.
1. Buccales cedentes — zwei Wurzeln —.
2. Buccales succedentes.
3. 3. Alveolus dentis succedentis unter der Alveole des Cedens, liegend zwischen den beiden Wurzeln desselben — Pavimentum alveoli Cedentis und Tegmen alveoli Succedentis —.
4. Cuspidatus succedens.
5. Incisivus lateralis succedens.
6. 6. Interseptum zwischen der Alveole des Incisivus und Cuspidatus cedens und succedens.
7. Molaris primus.

Fig. 15. Alveoli dentium succedentium maxillae inferioris von hinten.
1. Ein Pferdehaar gebracht von der Alveole des Incisivus lateralis primus succedens zum Foramen alveolodentale heraus.
2. Eben so von der Alveole des Incisivus lateralis secundus succedens durch's Foramen alveolodentale heraus.
3. Cuspidatus succedens, von dessen Alveole ein Pferdehaar zum Foramen alveolodentale herausgeführt worden ist.
4. Buccalis primus.
5. Buccalis secundus.
6. 6. Foramina alveolodentalia, durch Pferdehaare bezeichnet.
7. Molaris primus.

Fig. 16. zeigt injicirte geöffnete Sacculi dentales dentium cedentium des Ober- und Unterkiefers, worin die Incisivi, ein Cuspidatus, zwei Buccales und der Molaris primus zu sehen sind. Alle Zähne sind schon von ihrem Hütchen bedeckt; die Alveolen sind von der Gingiva temporaria verschlossen.

Fig. 17. Dasselbe am Unterkiefer.
1. Das Hütchen des Buccalis secundus, etwas vom Keim abgehoben.
2. Keim.
3. Keim des Molaris primus noch nackt, injicirt.

Fig. 1.

Fig. 2.

Fig. 3.

Fig. 4.

Fig. 5.

Fig. 6.

Fig. 7.

Fig. 8.

Fig. 9.

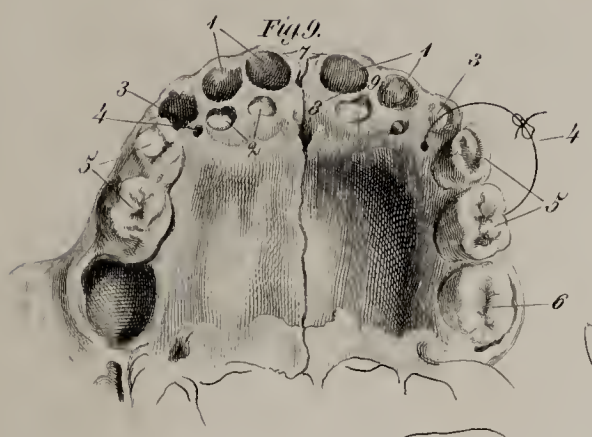

Fig. 13.

Fig. 15.

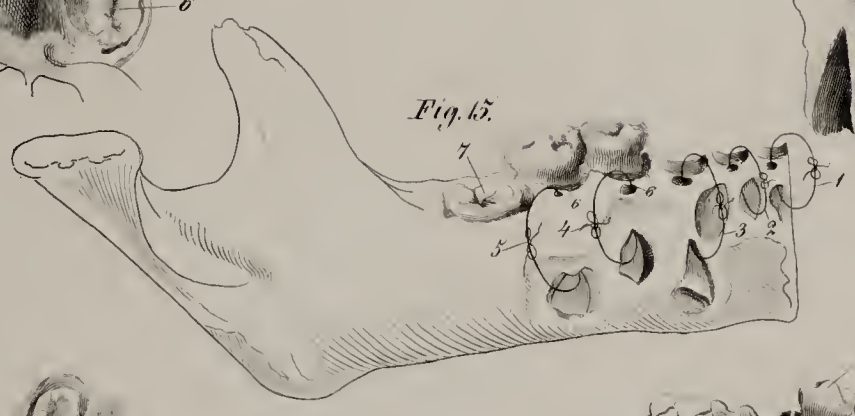

Fig. 10.

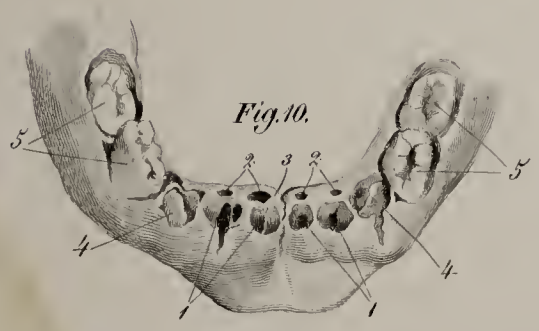

Fig. 14.

Fig. 11.

Fig. 16.

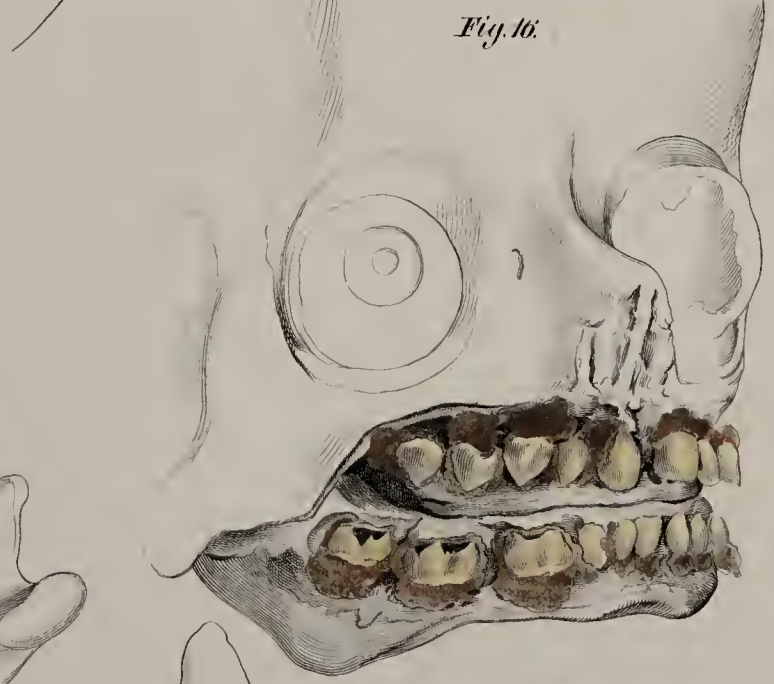

Fig. 12.

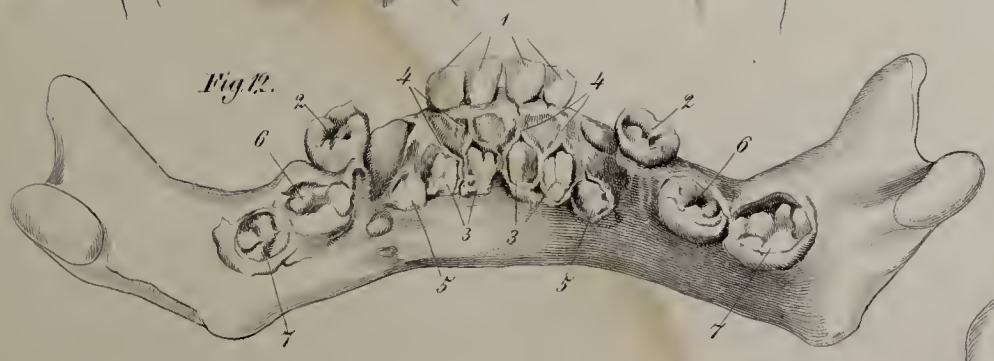

Fig. 17.

del & sc. Loedel Göttingen

# Taf. IV.

## UNMERKLICH CONTRACTILE GEWEBE.

Fig. 1. Tela fibroturbata, quastförmig dargestellt.
Fig. 2. Dieselbe in Fäden entwickelt, welche Wellenlinien bilden.
Fig. 3. Dieselbe, Schlingen bildend.
Fig. 4 und 5. Tunica cellulosa arteriae.
Fig. 6. Lamina peritonaei externa.
Fig. 7. Lamina peritonaei interna.
Fig. 8. Tunica vaginalis propria testis.
Fig. 9. Albuginea testis.
Fig. 10. Dartos.
Fig. 11. Ein Faden von der Fascia lata.
Fig. 12. Ein grösseres Stück von der Fascia lata.
Fig. 13. Sclerotica.
Fig. 14. Sclerotica mit Pigmentzellen.
Fig. 15. Periosteum.
Fig. 16. Dura Mater.
Fig. 17. Cutis.
Fig. 18. Tendo.

Taf. IV.

Fig. 1.

Fig. 2.



Fig. 3.

Fig. 4

Fig. 5.

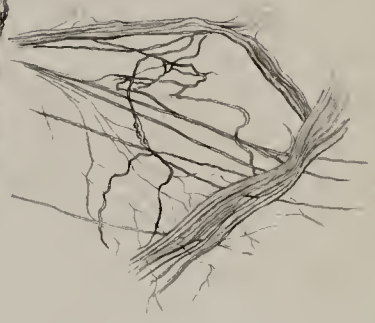

Fig. 6.

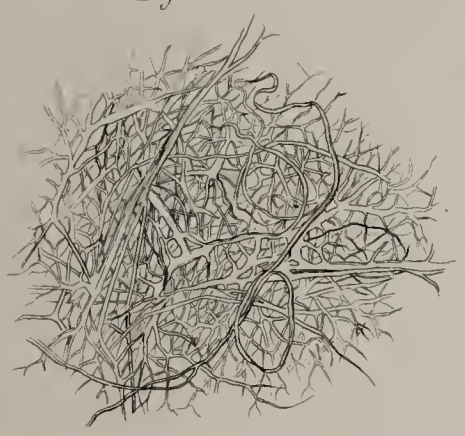

Fig. 7.

Fig. 8.

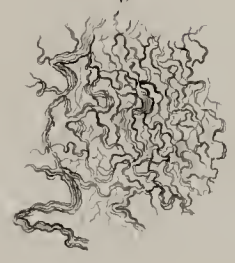

Fig. 9.

Fig. 10.

Fig. 11.



Fig. 12.



Fig. 13.

Fig. 14.



Fig. 15.



Fig. 16.

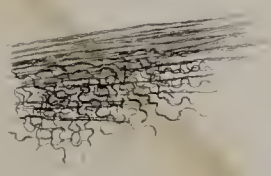

Fig. 17

Fig. 18.

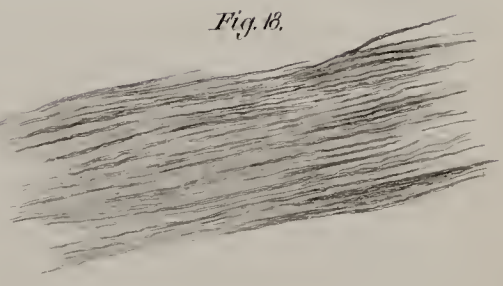

# Taf. V.

## UNMERKLICH CONTRACTILE GEWEBE.

Fig. 1. Ligamentum patellae.
Fig. 2. Ligamentum cruciatum genu.
Fig. 3. Fibrae fibrocartilaginis intervertebralis.
Fig. 4. Fettzellen.
Fig. 5. Fascia cubiti.
Fig. 6. Conjunctiva oculi.
Fig. 7. Zonula Zinnii.
Fig. 8. Kreisfasern der Aorta.
Fig. 9. Paries posterior der Luftröhre.
Fig. 10. Lamina fusca.
Fig. 11. Kreisfasern des Intestinum tenue.
Fig. 12. Ligamentum Coli.
Fig. 13. Uterusfasern.
Fig. 14. Fasern des Uterus gravidus.
Fig. 15. Tela fibroturbata, zwischen zwei Bauchmuskeln.
Fig. 16. Tunica muscularis ventriculi.
Fig. 17. Fasern der Iris.
Fig. 18. Fasern der Iris. a. Margo pupillaris.
Fig. 19. Fasern der Iris.
Fig. 20. Einzelne Fasern der Iris.
Fig. 21. Detrusor urinae.

Fig. 1.



Fig. 2.



Fig. 3.

Fig. 4.



Fig. 5.

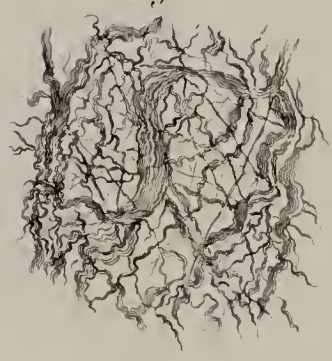

Fig. 6.



Fig. 7.

Fig. 8.



Fig. 9.

Fig. 10.

Fig. 11.

Fig. 12.



Fig. 13.

Fig. 14.



Fig. 15.

Fig. 16.



Fig. 17.

Fig. 18.

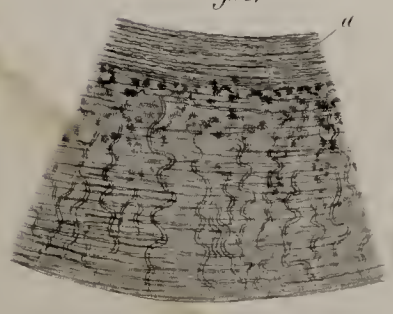


Fig. 19.

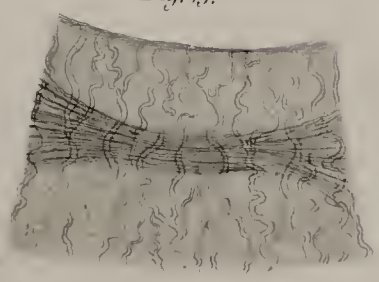

Fig. 20.

Fig. 21.



# Taf. VI.

## QUERGESTREIFTE MUSKELN.

Fig. 1. Pectoralis major. a. Primitivlängsfasern; b. Querfasern.
Fig. 2. Pectoralis major, stärker vergrössert. a. Längsfasern, b. Querfasern.
Fig. 3. Subcutaneus colli. a. Längsfasern, b. Querfasern, c. entwickeltes Bindegewebe.
Fig. 4. Cremaster. a. Querfasern, b. Interstitielles Bindegewebe.
Fig. 5. Constrictor cunni, mit Querfasern.
Fig. 6. Constrictor cunni. a. Querfasern, b. entfaltetes Bindegewebe.
Fig. 7. Diaphragma, mit Querfasern.
Fig. 8. Sphincter ani externus.
Fig. 9. Herz, mit schwachen Querfasern.
Fig. 10. Längsfasern der Herzwand, entfaltet.
Fig. 11. Herzwand, mit Querfasern.
Fig. 12. Musculus mallei externus, ohne Querfasern.
Fig. 13. Musculus mallei internus, mit Querfasern.
Fig. 14. Musculus mallei internus, in Spiritus aufbewahrt.
Fig. 15. Tendo musculi mallei interni.
Fig. 16. Constrictor pharyngis.
Fig. 17. Querfasern des Oesophagus, nicht weit vom Magen.
Fig. 18. Constrictor pharyngis vom Kinde.

Taf. VI.

Fig. 1.

Fig. 2.

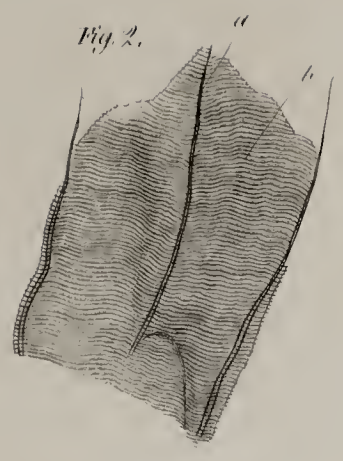


Fig. 3.

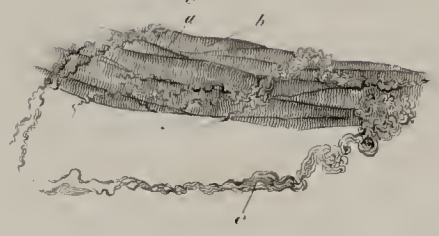


Fig. 4.

Fig. 5

Fig. 6.

Fig. 7.

Fig. 8.

Fig. 9.



Fig. 10.

Fig. 11.

Fig. 12.



Fig. 13.

Fig. 14.

Fig. 15.



Fig. 16.

Fig. 17.

Fig. 18.

# Taf. VII.

## QUERGESTREIFTE MUSKELN.

Fig. 1. Obliquus externus abdominis.
Fig. 2. Intercostalis.
Fig. 3. Arytaenoideus transversus.
Fig. 4. Cricoarytaenoideus posterior.
Fig. 5. Thyreoarytaenoideus.
Fig. 6. Intertransversarius, mit Querfasern.
Fig. 7. Interspinalis colli, mit Querfasern.
Fig. 8. Rectus oculi superior.
Fig. 9. Interspinalis dorsi, mit Querfasern.
Fig. 10. Musculi cartilaginis auris externae, mit Querfasern. a. Major helicis; b. Tragicus; c. Antitragicus.
Fig. 11. a. Major helicis; b. Minor helicis; c. übergehender Major helicis in den Tragicus; d. Tragicus; e. Antitragicus.
Fig. 12. Transversus auris.
Fig. 13. Tendo Achillis vom Kinde.
Fig. 14. Muskel- und Sehnengewebe. a. Gastrocnemius; b. Tendo Achillis, mit Längs- und Querfasern; c. stumpfes Endigen der Muskelfasern und Anfang der Sehnen.
Fig. 15. Wellenlinien bildende Längsfasern, von Querfasern überzogen, des Tendo Achillis.
Fig. 16. Fingerförmige Endigung der Muskelbündel des Gastrocnemius.
Fig. 17. Muskelgewebe des Gastrocnemius, mit Querfasern, und Tendo Achillis, mit Querfasern, mit Essigsäure behandelt.
Fig. 18. Wellenlinien bildende Muskelfasern, mit Querfasern.
Fig. 19. Stumpfe Spitzen der Muskelbündel, welche in die Zwischenräume der Sehnenbündel sich einschieben.

Taf. VII

Fig. 1.

Fig. 2.

Fig. 3.

Fig. 4.

Fig. 5

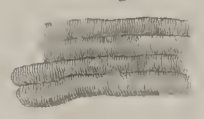

Fig. 6.

Fig. 7.

Fig. 8.

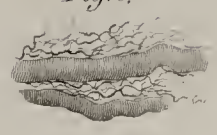

Fig. 9.

Fig. 10.

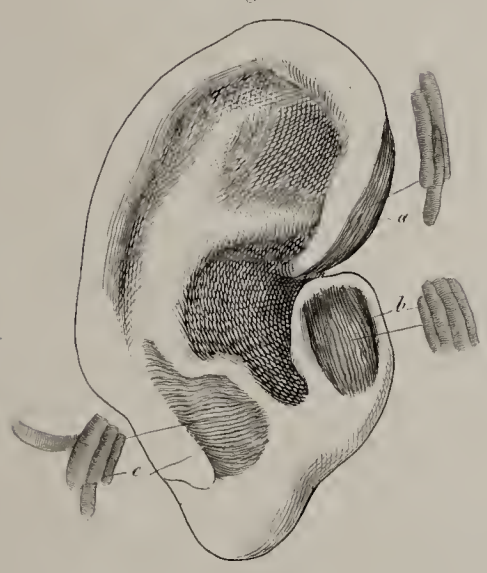


Fig. 11.

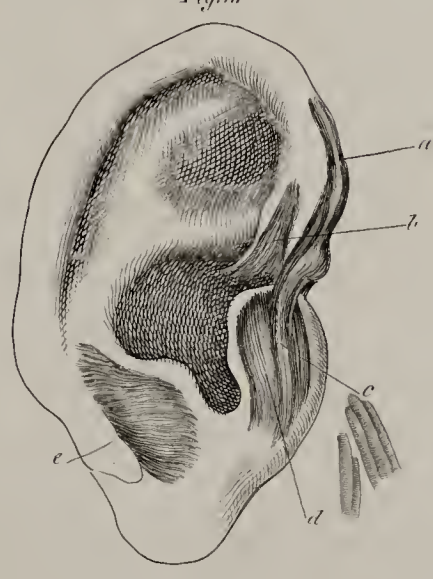


Fig. 12.

Fig. 13.

Fig. 14.

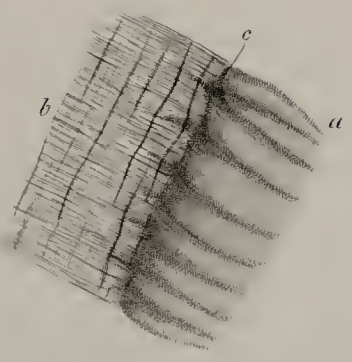


Fig. 15.



Fig. 16.

Fig. 17.



Fig. 18.



Fig. 19.

# MIKROSKOPISCH - ANATOMISCHE

# ABBILDUNGEN

VON


## *C. J. M. LANGENBECK,*

ORDENTLICHEM PROFESSOR DER ANATOMIE UND CHIRURGIE.


ZUR

ERLÄUTERUNG SEINES ANATOMISCHEN HANDBUCHES.

## ZWEITE LIEFERUNG.

**TAFEL VIII – X.**

---


GÖTTINGEN

IN DER DIETERICHSCHEN BUCHHANDLUNG.

1849.

# MIKROSKOPISCH-ANATOMISCHE

# ABBILDUNGEN

VON

C. A. M. LANGENBECK,

ORDENTLICHEM PROFESSOR DER ANATOMIE UND CHIRURGIE

ZUR

## ERLÄUTERUNG SEINES ANATOMISCHEN HANDBUCHES.

## ZWEITE LIEFERUNG.

TAFEL VIII. X.

---

GÖTTINGEN

IN DER DIETERICH'SCHEN BUCHHANDLUNG.

1838.

Tief. VIII.

Fig. 1.

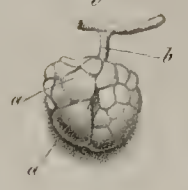


Fig. 2.

Fig. 3.

Fig. 4.

Fig. 5

Fig. 6.

Fig. 7.

Fig. 8. ×

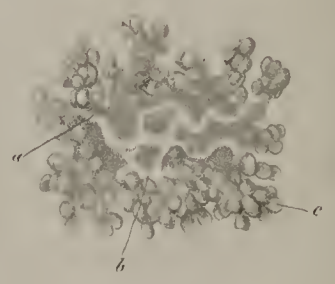


Fig. 8. ××

Fig. 10.

Fig. 11.

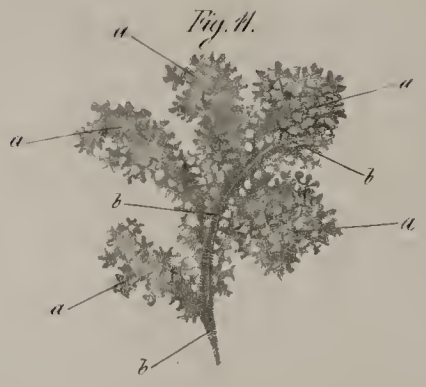


Fig. 12.

Fig. 9.



Fig. 13.

Fig. 14.

del. & sc. Twedel Göttingen

# ERKLÄRUNG DER ABBILDUNGEN.

## Taf. VIII.

## SPEICHELDRÜSEN.

Die Parotis und die Glandula submaxillaris sind Glandulae racemosae.

Fig. 1. Parotis von der Kuh.
- a. a. Läppchen eines Stückchens von der Parotis der Kuh.
- b. Speichelcanälchen.

Fig. 2. Parotis des Menschen in der Traubenform — 60mal —.
- a. a. Speichelcanälchen.
- b. b. Speichelbläschen in den Läppchen — Acini —.

Fig. 3. Parotis der Kuh, in der Form einer Traube — 80mal —.
- a. a. Speichelbläschen — den Beeren ähnlich —.
- b. Speichelcanälchen — den Baumzweigen ähnlich —.

Fig. 4. Ein Stück von der Oberfläche der Parotis einer Kuh — 200mal —, woran die Bläschen — Acini — dargestellt sind.

Fig. 5. Dasselbe sieht man an einem Stückchen von der Parotis des Menschen — 200mal —.

Fig. 6. Ebenso — 430mal —.

Fig. 7. Ebenso von der Kuh — 430mal —.

Fig. 8.*. Sacculi salivales mit Speichelröhrchen der Kuh — 430-mal —.
- a. b. Röhrchen.
- c. Bläschen.

Fig. 8.**. Eine Ansicht von drei Bläschen an einem Röhrchen von der Kuh — 430mal —.

Fig. 9. Speichelbläschen von der Oberfläche der Parotis einer Kuh — 120mal —.

Fig. 10. Vom Ductus Whartonianus aus injicirte Glandula submaxillaris des Menschen — durch die Loupe gesehen —.
- a. Ductus Whartonianus.
- b. Traubenförmiger Anfang des Speichelapparates.

Fig. 11. Ein Theil der Glandula submaxillaris des Menschen, vom Ductus excretorius aus injicirt — 60mal —.
- a. a. a. a. a. Läppchen, woran man die Acini sieht.
- b. b. b. Speichelcanälchen.

Fig. 12. Ein gleiches Präparat, woran die Bläschen durchgeschnitten sind, um ihre Höhlen zu zeigen — 60mal —.

Fig. 13. Sacculi salivales glandulae submaxillaris — 120mal —.

Fig. 14. Dieselbe Ansicht.

Fig. 1.

Fig. 2.

Fig. 3.



Fig. 4.

Fig. 5.

Fig. 6.

Fig. 7.

Fig. 8.

Fig. 9.




Fig. 10.

Fig. 11.

Fig. 12.

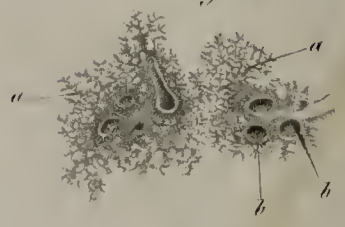


Fig. 13.

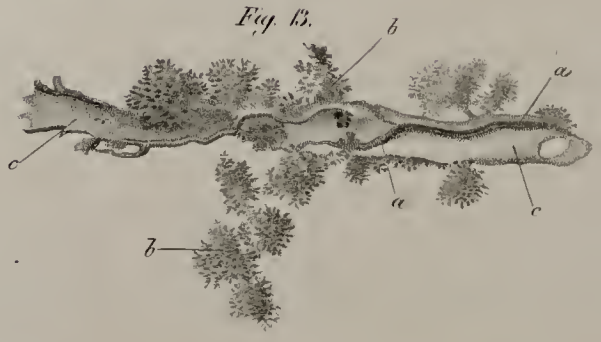


Fig. 14.

Fig. 15.

Fig. 16.

Fig. 17.




Fig. 18.

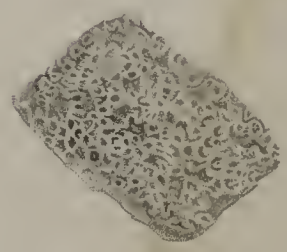

Langenbeck's mikroskop. Abbild. Lief. II.

del. & sc. Lealel Göttingen

# Taf. IX.

## PANCREAS UND LEBER.

Beide sind Glandulae racemosae.

Fig. 1. Pancreas, injicirt vom Ductus Wirsungianus aus. — Loupen-Ansicht der traubenartigen Verbreitung der Bläschen und Canälchen —.

Fig. 2. Dieselbe Ansicht — 35mal —.

Fig. 3. Dieselbe Ansicht — 15mal —.

Fig. 4. Ein kleines Stück des injicirten Pancreas, woran Canälchen und Bläschen sich wie Beeren und Zweige verhalten — 16mal —.

Fig. 5. Canälchen und Bläschen, der Krone eines Baumes gleichend — 60mal —.

Fig. 6. 7 und 8. zeigen die Höhlen der durchgeschnittenen Bläschen des Pancreas — 300mal —. Auf Fig. 7. sieht man auch ganze Bläschen.

Fig. 9. Gewöhnliche Gefässe auf der Oberfläche der Leber.
a. Oberflächliche Ansicht.
b. Tiefere Ansicht.

Fig. 10. Gallencanälchen mit Bläschen vom Igel, vom Ductus hepaticus aus injicirt — 10mal —.

Fig. 11. Gallencanälchen und Bläschen mit durchgeschnittenen Ästchen der Vena portarum.
a. Gallencanälchen.
b. Durchgeschnittene Äste der Vena portarum.

Fig. 12. Eine ähnliche Ansicht.
a. Gallencanälchen mit Bläschen.
b. b. Durchgeschnittene Äste der Vena portarum.

Fig. 13. Ein Gallencanal mit Bläschen.
a. Gallenröhrchen.
b. b. Gallenbläschen.
c. c. Pfortaderzweige.

Fig. 14. a und b. Maschen — netzförmige Endigung — der Vena portarum.

Fig. 15. Maschen der Vena portarum mit sehr feinen Gefässverzweigungen.

Fig. 16. Eine Injection der Leber des Igels vom Ductus hepaticus aus bis in die Gallencanälchen und von da aus in die Endäste der Vena portarum.
a. a. Büschel von Gallencanälchen.
b. Ein grosser Gallencanal mit Büscheln.
c. c. c. c. c. Felder im Rete venae portarum, worin die Gallencanälchenbüschel liegen.
d. Rete venae portarum.

Fig. 17. Drei Büschel vom Gallencanälchen der Leber eines Igels mitten im Rete venae portarum — 200mal —.
a. a. a. Büschel von Gallencanälchen.
b. b. b. Rete venae portarum.

Fig. 18. Zeigt den Übergang der Injections-Masse aus der Vena portarum in die Venae hepaticae.

Taf. X.

Fig. 1.

Fig. 2.

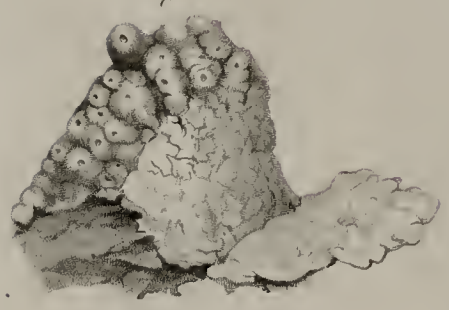

Fig. 3.

Fig. 4.

Fig. 5.




Fig. 6.




Fig. 7.

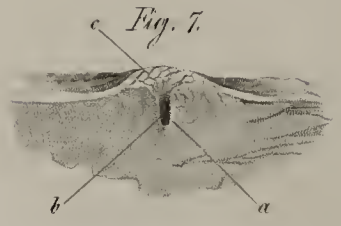


Fig. 8.

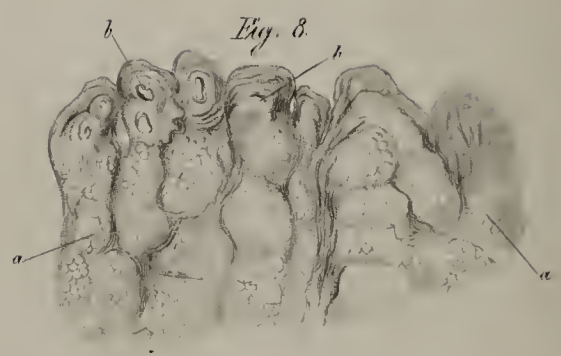


Fig. 15.

Fig. 9.

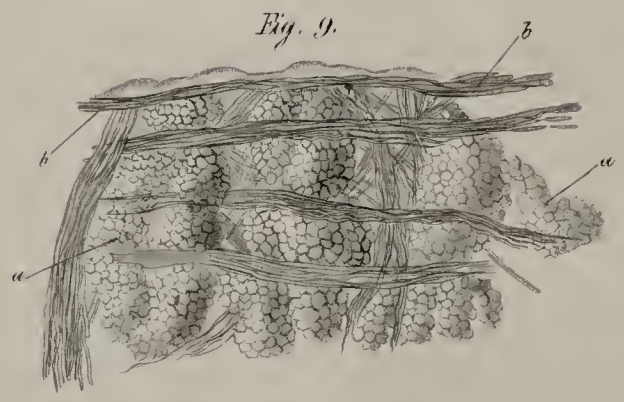


Fig. 10.

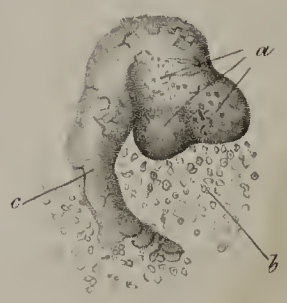


Fig. 11.

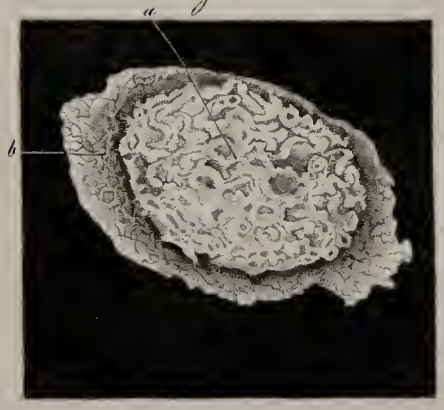


Fig. 12.

Fig. 13.

Fig. 14.

Langenbeck mikroskop. Abbild. Lief. II.

del. & sc. Loedel Göttingen

# Taf. X.

## DRÜSEN DER ZUNGE.

Sie sind Glandulae vesiculares mit Receptaculis pituitae — Folliculis, Cryptis —. Die Drüsen liegen hinter den Schläuchen, und deponiren den Schleim in sie.

Fig. 1. Die Zunge durch die Loupe gesehen.
- a. Papillae vallatae.
- b. Papillae conicae.
- c. Papillae fungiformes.
- d. Folliculi mucosi mit ihren Öffnungen. — In den folgenden Figuren sind alle diese Theile vergrössert.

Fig. 2. Ein senkrechter Durchschnitt zeigt die Foramina excretoria folliculorum — receptaculorum pituitae —.

Fig. 3. und 4. Säcke, geöffnete und geschlossene, mit einem Foramen excretorium, hinter welchen die Schleimdrüsen liegen und den Schleim in die Säcke — Receptacula pituitae — deponiren.

Fig. 5. Ein aufgeschnittener Schleimsack, hinter welchem die Drüsen liegen.
- a. Schlauch.
- b. Drei Drüsen, in den Sack hineinragend.

Fig. 6. Ein Schleimschlauch mit Öffnung, und von Gefässen umsponnen.
- a. Schlauch.
- b. Öffnung.
- c. Gefässkranz.

Fig. 7. Ein senkrechter Durchschnitt eines Schleimbehälters.
- a. Eingestülpter Sack.
- b. Höhle.
- c. Gefässkranz.

Fig. 8. Ein Convolut von bläschenförmigen Drüsen, welche den Schleim in ihre Receptacula deponiren, gewonnen durch einen senkrechten Schnitt.
- a. Traubenförmige Drüsen.
- b. Deren Receptacula.

Fig. 9. Ein Convolut von bläschenförmigen Drüsen, zwischen quergestreiften Muskelfasern liegend — 20mal —.
- a. Glandulae vesiculares.
- b. Quergestreifte Muskelfasern.

Fig. 10. Einzelne Glandulae vesiculares mit einer rüsselförmigen Verlängerung. In den Bläschen zeigt sich eine körnige Masse — 300mal —.
- a. Bläschen.
- b. Herausgenommener Inhalt.
- c. Rüssel.

Fig. 11. Eine injicirte Papilla fungiformis — 90mal —.
- a. Papilla fungiformis, deren Gefässe, von der Injections-Masse strotzend, ein Rete vasculosum bilden.
- b. Injicirte Circumferentia vallata.

Fig. 12. Eine injicirte Papilla vallata — 90mal —.
- a. Das Rete vasculosum dieser Papilla ist feiner.
- b. Injicirte Circumferentia vallata.

Fig. 13. 14. Papillae conicae, injicirt. Sie gleichen den Darmzotten — 90mal —.

Fig. 15. Arteriae helicinae labii oris. Die Gefässe veranlassen die Schwellbarkeit der Lippen, steigen aufwärts zum Lippenrande, machen daselbst eine Umwendung und kehren wieder zurück.

Ich habe diese Gefässe auf diese Tafel gebracht, weil die nächst folgende Tafel die Glandulae labiales gibt.

# TAF. X.

## DRÜSEN DER ZUNGE.

Sie sind Glandulae vesiculares mit Receptaculis pilatis — Folliculi, Crypten —. Die Drüsen liegen hinter den Schleimhäuten, und deponiren ihre Schleim in sie.

Fig. 1. Die Zunge durch die Lupe gesehen.
a. Papillae valatae.
b. Papillae conicae.
c. Papillae fungiformes.
d. Follikeln mussel mit ihren Oeffnungen. — In den folgenden Figuren sind alle diese Theile vergrössert.

Fig. 2. Ein senkrechter Durchschnitt zeigt die Foramina excretoria follicularum — receptaculorum pilatae —.

Fig. 3. und 4. Säcke, geöffnete und geschlossene, mit einem Foramen excretorium, hinter welchen die Schleimdrüsen liegen und den Schleim in die Säcke — Receptacula pilata — deponiren.

Fig. 5. Ein aufgeschnittener Speichelsack, hinter welchen die Drüsen liegen.
a. Schlauch.
b. Drei Drüsen, in den Sack hineinragend.

Fig. 6. Ein Schleimschlauch mit Oeffnung, und von Drüsen umgeben.
a. Schlauch.
b. Oeffnung.
c. Drüsen.

Fig. 7. Ein senkrechter Durchschnitt eines Schleimbalgs.
a. Schlauch.
b. Hülle.
c. Oeffnung.

Fig. 8. Ein Convolut von schleimhaltigen Drüsen, welche den Schlauch in ihre Oeffnung absondern, gemessen durch einen senkrechten Schnitt.
a. Traubenförmige Drüse.
b. Deren Ausführungsgang.

Fig. 9. Ein Convolut von schleimhaltigen Drüsen, zwischen quergestreiften Muskelfasern liegend — Zunge —
a. Glandulae vesiculares.
b. Quergestreifte Muskelfasern.

Fig. 10. Glandulae vesiculares mit einer rissellörmigen Verdickung. In den Bläschen zeigt sich eine körnige Masse — Zellen —.
a. Bläschen.
b. Verdickungsmembran [illegible].
c. Kissel.

Fig. 11. Eine injicirte Papilla fungiformis — Zunge —.
a. Papilla fungiformis, deren Gefässe, von der Injectionsmasse strotzend, ein fein vasculöses Gitter bilden.
b. Injicirte Circumferentia valata.

Fig. 12. Eine injicirte Papilla valata — Zunge —.
a. Das feine Gefässnetz dieser Papilla ist feiner.
b. Injicirte Circumferentia valata.

Fig. 13. 14. Papillae conicae, injicirt. Sie bilden den Übergang [illegible] — Zunge —.

Fig. 15. Atrophie beginnt sich [illegible]. Die Gefässe verschwinden. Schwellkraft der Papillen, steigen aufwärts zum Papillenrande, machen daselbst eine Umwendung und kehren wieder zurück.

Ich habe diese Gefässe auf diese Tafel gebracht, weil die einzige [illegible] Tafel die Glandulae lenticulae gibt.

# MIKROSKOPISCH-ANATOMISCHE

# ABBILDUNGEN

VON


## *C. J. M. LANGENBECK,*

ORDENTLICHEM PROFESSOR DER ANATOMIE UND CHIRURGIE.


ZUR

## ERLÄUTERUNG SEINES HANDBUCHES.

## DRITTE LIEFERUNG.

**TAFEL XI—XIV.**

---


**GÖTTINGEN**

IN DER DIETERICHSCHEN BUCHHANDLUNG.

1850.

# MIKROSKOPISCH-ANATOMISCHE

# ABBILDUNGEN

VON

C. A. M. LAUENSTEIN,

ORDENTLICHEM PROFESSOR DER CHIRURGIE UND AUGENHEILK.

ZUR

ERLÄUTERUNG SEINER LEHRE

VON

DER ENTZÜNDUNG.

MIT ZEHN TAFELN.

FRANKFURT
IN DER DIETERICHSCHEN BUCHHANDLUNG.
1830.

Fig. 1. a.

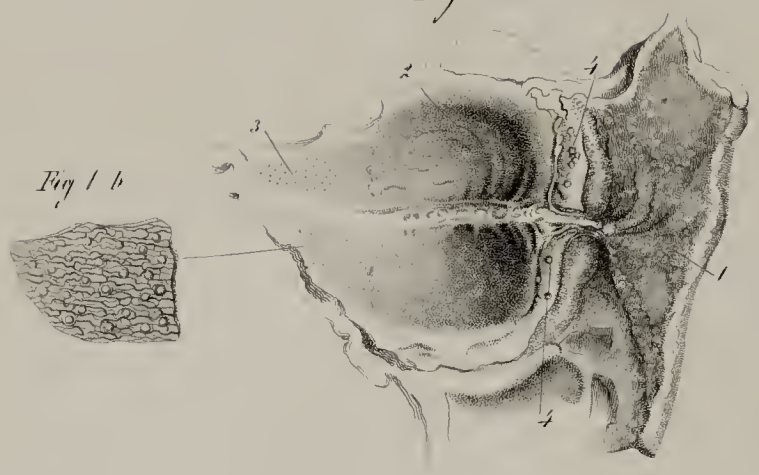


Fig. 1. b



Fig. 1. c

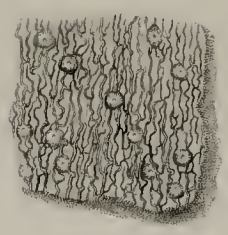

Fig. 2.

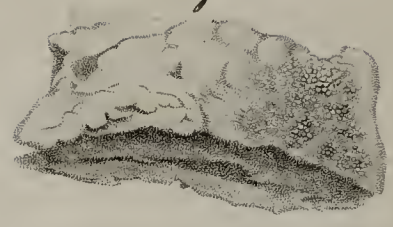

Fig. 6.

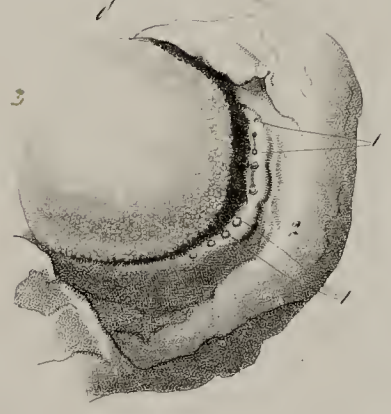


Fig. 3.

Fig. 4.

Fig. 5.

Fig. 7.

Fig. 8.

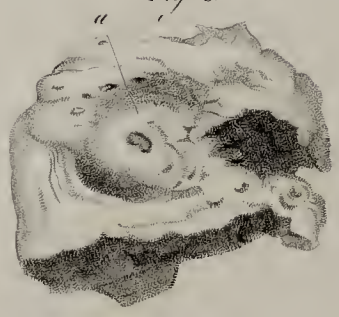


Fig. 9

Fig. 10

Fig. 11.

Fig. 12.

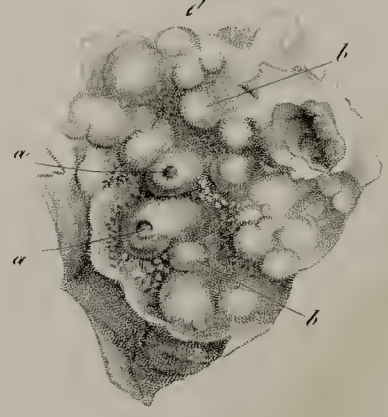


Fig. 13.

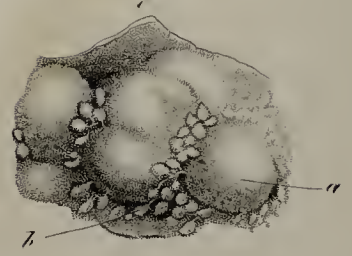


Langenbeck mihrostigs Abbild Lief. III

# ERKLÄRUNG DER ABBILDUNGEN.

## Taf. XI.

### DRÜSEN DER MUNDHÖHLE, DER LIPPEN, WANGEN, DES ZAHNFLEISCHES UND DER TONSILLEN.

Fig. 1. a. 1. Glandulae labii superioris oris.
2. Gland. involucri palati duri.
3. Gland. veli palatini, et uvulae.
4. Gland. gingivales — tartaricae —.

Fig. 1. b. Gland. veli palatini — 16mal —.

Fig. 1. c. Gland. labiales — 10mal —.

Fig. 2. Gland. labiales, wie sie zusammengedrängt im Parenchym liegen — 6mal —.

Fig. 3. Gland. labiales — 15mal —.

Fig. 4. Eine Gland. labialis, aus mehreren Bläschen bestehend, mit Ductus excretorius — 50mal —. Glandula racemosa mit Ductus excretorius, ähnlich der Parotis —.

Fig. 5. Eine gleiche Drüse mit einem Anhange und Ductus excretorius.

Fig. 6. 1. 1. Gland. gingivales — tartaricae —. 2. Labium inferius. 3. Zunge.

Fig. 7. Eine Tonsille, gleich nach der Exstirpation an einem Lebenden gezeichnet, woran die Taschen — Receptacula muci — zu sehen sind.
1. Ein Receptaculum, in welchem man die feinen Drüsenbläschen wahrnimmt.
2. Ein solches mit Schleim angefüllt.

Fig. 8. Ein grosses Receptaculum mit Öffnungen, mit a. bezeichnet.

Fig. 9. Einzelne Vesiculae hinter dem Involucrum, durch a. bezeichnet.

Fig. 10. Folliculi mucosi. a. zeigt den Schleim darin.

Fig. 11. Dasselbe.
a. Der Rand eines Receptaculum.
b. Die Bläschen.

Fig. 12. Ein senkrechter Durchschnitt einer Tonsille, um die Schleimbläschen im Parenchym zu zeigen.
a. a. Öffnungen in den Folliculis selbst.
b. b. Andere Folliculi. — 20mal —.

Fig. 13. Dasselbe bei 80facher Vergrösserung.
a. Eine Schleimdrüse.
b. Herausgedrungener Schleim.

Diese beiden Figuren zeigen demnach die in den andern Abbildungen weniger vergrösserten Schleimbläschen selbst stark vergrössert ohne Receptacula mucosa.

Fig. 1.




Fig. 2

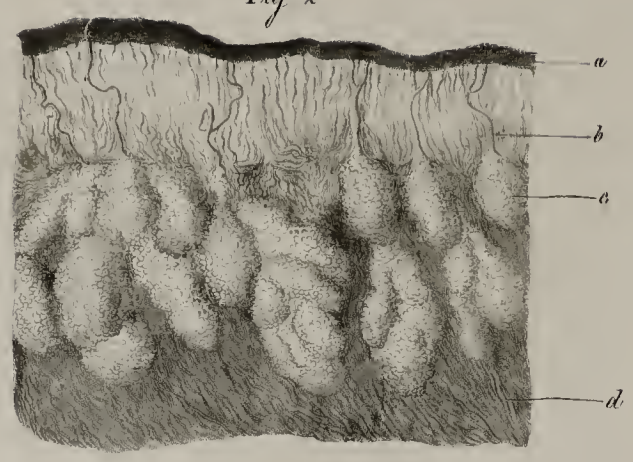


Fig. 3

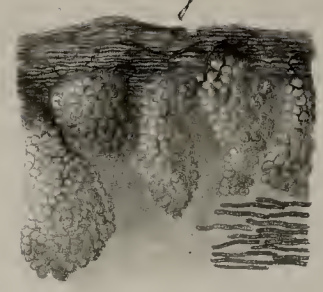

Fig. 4

Fig. 5.

Fig. 6

Fig. 7.

Fig. 8.



Fig. 9

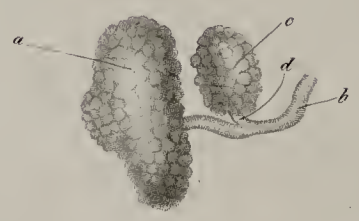


Fig. 10.

Fig. 11.



Fig. 12.

Fig. 14.



Fig. 13.

Fig. 16

Fig. 15.

Langenbeck mikroskop Abbild. Lief. III.

del. y sc. Loedel Göttingen

# Taf. XII.

## DRÜSEN DES VELUM PALATINUM, DES OESOPHAGUS, UND DER FAUCES.

Fig. 1. Ein Stück vom Gaumensegel des Pferdes, durch die Loupe gesehen. Man sieht die Öffnungen im Involucrum und unter demselben den Drüsen-Apparat.
a. Glandulae racemosae.
b. Involucrum.

Fig. 2. Gaumensegel vom Menschen — 10mal —.
a. Involucrum.
b. Ductus excretorii.
c. Glandulae racemosae.
d. Muskeln.

Fig. 3. Glandulae racemosae des Gaumensegels vom Kinde — 50-mal —.

Fig. 4. Zwei traubenförmige Drüsen des Gaumensegels vom erwachsenen Menschen — 100mal — mit einem Ductus excretorius a.

Fig. 5. Drüsen des Oesophagus, von der innern Wand aus mit der Loupe gesehen, wie kleine Körnchen.

Fig. 6. Drüsen von aussen — 2mal —.

Fig. 7. Zwei nierenförmige Glandulae racemosae des Oesophagus, auf dem muskulösen Stratum liegend, vom Involucrum überzogen. Eine Ansicht vom Lumen aus — 30mal —.
a. Muskulöses Stratum.
b. Involucrum glandularum.
c. Glandulae racemosae.
d. Ductus excretorii.

Fig. 8. Eine conische einzelne Glandula racemosa oesophagi mit Ductus excretorius, vom Lumen der Speiseröhre aus — 50mal —.

Fig. 9. Zwei Glandulae racemosae oesophagi — 50mal —.
a. Die grössere.
b. Der Ductus excretorius derselben.
c. Die kleinere Drüse.
d. Deren Ductus excretorius, welcher in den anderen einmündet.

Fig. 10. Eine in ihrem Stroma liegende Glandula racemosa mit ihrem Ductus excretorius, woran man die Beeren bei 4facher Vergrösserung nicht sieht.

Fig. 11. Dieselbe Drüse mit Beeren und Ductus — 30mal —.

Fig. 12. Eine nieren-beerenförmige Drüse des Oesophagus — 50mal —.

Fig. 13. Das Epithelium des Oesophagus.
a. Epithelium.
b. Stellen, wo dasselbe von den Gefässen getrennt ist.
c. Rete vasculosum ventriculi.

Fig. 14. Fasern des Epithelium oesophagi.

Fig. 15. Zeigt die verschiedene Richtung der Gefässe des Oesophagus und des Magens.
a. Gefässe des Oesophagus laufen wellenförmig.
b. Die des Magens laufen maschenförmig.

Fig. 16. Eine Darstellung der Drüsen der Fauces vom Lumen aus.

# Taf. XIII.

## DRÜSEN DES MAGENS.

Fig. 1. Cryptae mucosae, welche in der Gegend des Pylorus a in grosser Anzahl neben einander liegen, woran die Foramina excretoria zu sehen sind. Dieselben Drüsen in den Falten des Magens b — Mensch —.

Fig. 2. Cryptae mucosae des Duodenum, welches zu obigem Magen gehört.

Fig. 3. Eine Crypta mucosa a, umgeben vom Rete vasculosum b — wagerechter Schnitt, 120mal —. Mensch.

Fig. 4. Eine solche Drüse a, durch einen senkrechten Schnitt dargestellt, mit herausgedrücktem Inhalte b — 120mal —. Mensch.

Fig. 5. Magensaftsdrüsen des Menschen. Senkrechter Schnitt — 100mal —.
a. Rete vasculosum.
b. Tunica carnea.

Fig. 6. Magensaftsdrüsen, wagerecht durchgeschnitten — 150-mal —. Mensch.

Fig. 7. Inhalt der Magensaftsdrüsen des Menschen — 200mal —.

Fig. 8. Magensaftsdrüsen des Menschen — 500mal —.

Fig. 9. a. Einzelner Schlauch mit darin zu sehendem Inhalte.

Fig. 9. b. Inhalt allein — 300mal —. Mensch.

Fig. 10. a. a. a. a. a. Ulcera ventriculi.

Fig. 11. Rete vasculosum ventriculi — 20mal —.

Fig. 12. Die Gefässnetze des Magens — 100mal —. a. a. zeigen die Maschen.

Fig. 13. Die Magensaftsdrüsen, wie in Fig. 5.
a. Rete vasculosum.
b. Tunica carnea. Schwein.

Fig. 14. Ein oberflächlicher wagerechter Schnitt zeigt die Bläschen der Magensaftsdrüsen. Schwein.

Fig. 15. Ein tieferer wagerechter Schnitt hat die Bläschen selbst getrennt. Schwein.

Taf. XIII.

Fig. 1.

Fig. 2.

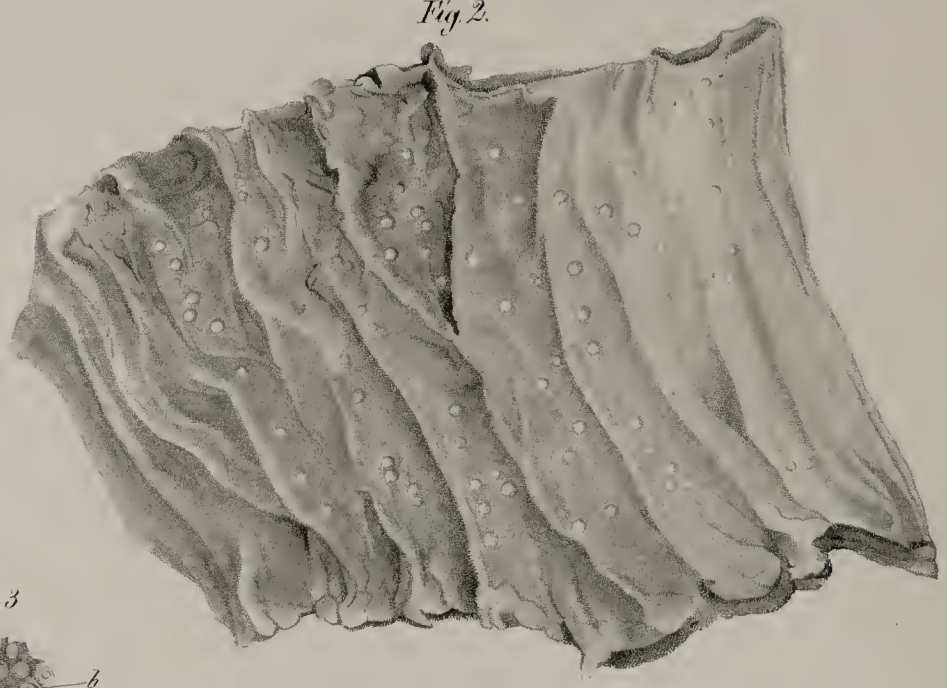

Fig 4.

Fig 3

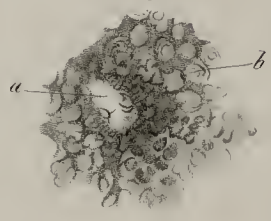


Fig 13.




Fig 5




Fig 7.

Fig 6

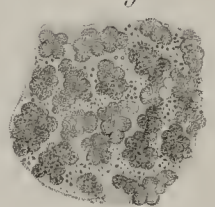

Fig 9.

Fig 8.

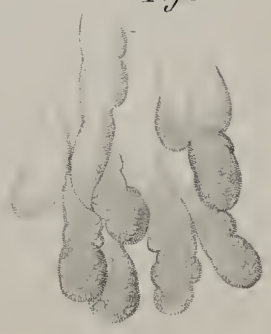

Fig 15.

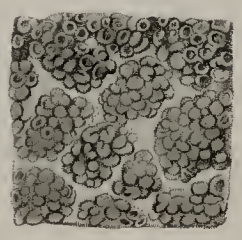

Fig 14.



Fig 11

Fig 10

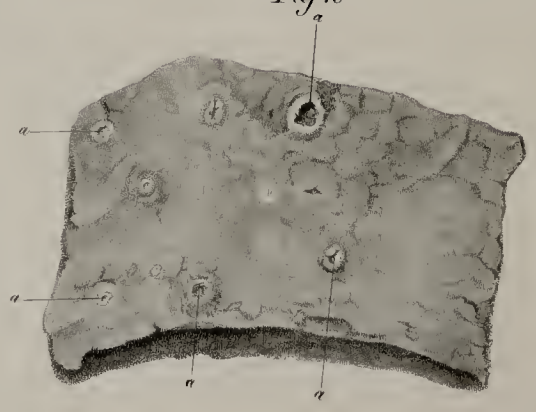


Fig 12.




Lungenbeck mikroskop. Abbild. Lief. III.

dd. 2. 30 Loedel Göttingen

# Taf. XIV.

## DRÜSEN DES DUODENUM.

Fig. 1. Die breiten injicirten Zotten, mit stumpfen Spitzen, welche wellenförmig Falten bilden — 30mal — Mensch.

Fig. 2 und 3 zeigen die Zottencapillaren vergrössert. Mensch.

Fig. 4. Cryptae mucosae, von injicirten Capillaren umsponnen, — 25mal — Mensch.

Fig. 5. Dieselben Drüsen, theils ganz a, theils durchgeschnitten b. Schwein.

Fig. 6. Drei Schleimdrüsen vom Schwein.

Fig. 7. Eine Crypta mucosa, durch einen senkrechten Schnitt dargestellt, liegend zwischen den Ausführungsgängen der Brunner'schen Drüsen, in welcher der Inhalt zu sehen ist — 50mal — Schwein.

a. Crypta.

b. b. Ausführungsgänge der Brunner'schen Drüsen.

c. c. Brunner'sche Drüsen, welche tiefer liegen, als die Schleimbälge.

d. Ein Streifen vom Stroma.

Fig. 8. Brunner'sche Drüsen, mit der Loupe von aussen gesehen.

a. Pylorus.

b. Magen.

Fig. 9. Brunner'sche Drüsen, woran darmförmige Windungen zu sehen sind. Schwein.

a. a. Drüsen.

b. Spiralförmig gewundene Ausführungsgänge.

c. Inhalt.

d. Ein Stück vom Stroma.

Fig. 10. Brunner'sche Drüsen, wagerecht durchgeschnitten. Schwein.

Fig. 11. Brunner'sche Drüsen, auf welchen die Zotten a zu sehen sind — 8mal — Mensch.

Fig. 12 und 13 zeigen traubenförmige Brunner'sche Drüsen mit Ausführungsgängen.

Fig. 14. Ein einzelner Ausführungsgang einer Brunner'schen Drüse mit Inhalt — 400mal — Schwein.

Fig. 15. Ein einzelnes Bläschen von einer Brunner'schen Drüse, mit Inhalt — 400mal — Schwein.

Fig. 16. a. Schleimkörperchen einer Crypta mucosa — 350mal —.

Fig. 16. b. Dieselben 800mal — Schwein —.

Fig. 1.

Fig. 2.

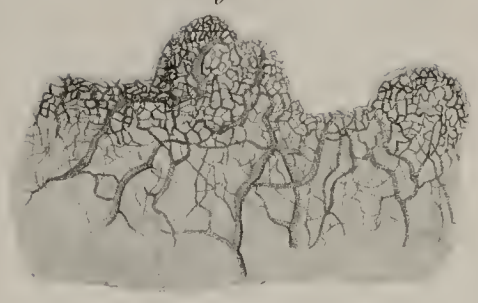

Fig. 3

Fig. 7

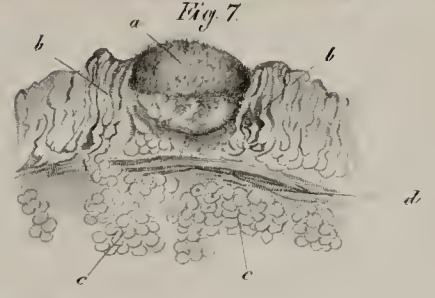


Fig. 10.

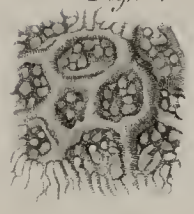

Fig. 5.

Fig. 6

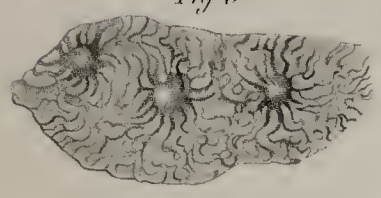

Fig. 4.

Fig. 8.

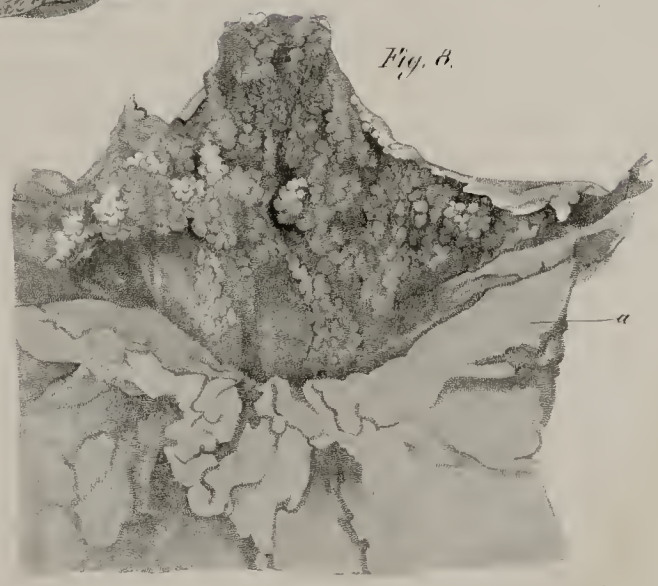


Fig. 14.

Fig. 15.

Fig. 16.

Fig. 12.

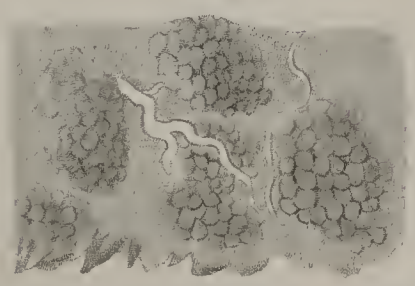

Fig. 9.

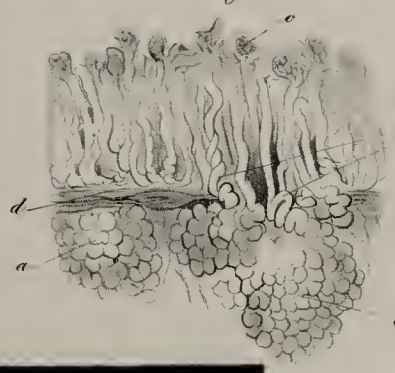


Fig. 13

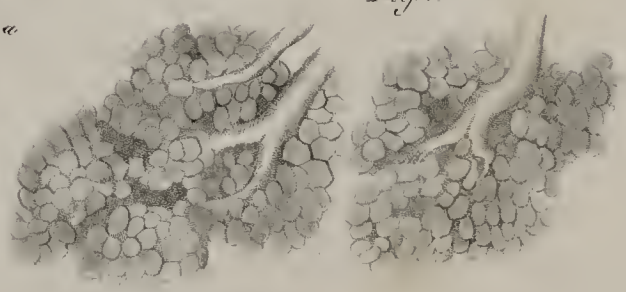


Fig. 11.

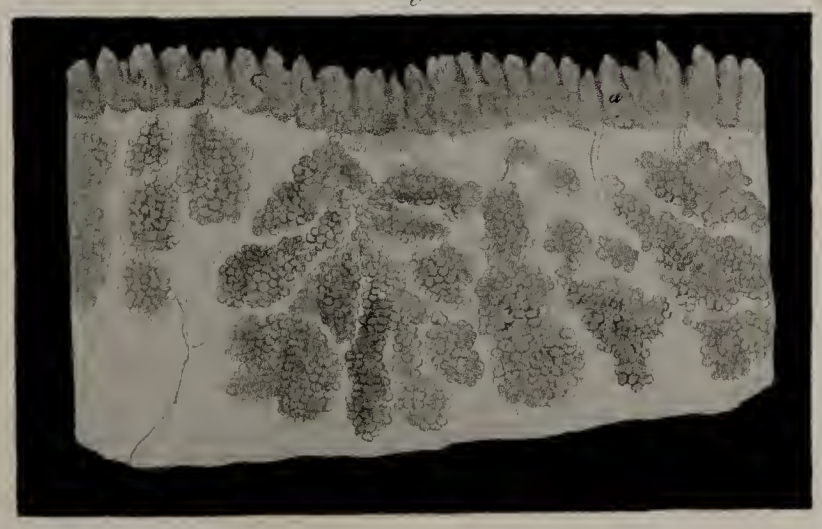


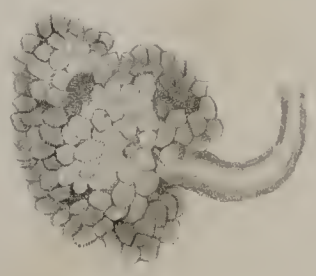

Langenbeck mikroskop. Abbild. Lief. III.

del. ipse Lerdel Göttingen

# MIKROSKOPISCH-ANATOMISCHE

# ABBILDUNGEN

VON

*C. J. M. LANGENBECK,*

ORDENTLICHEM PROFESSOR DER ANATOMIE UND CHIRURGIE.

ZUR

ERLÄUTERUNG SEINES HANDBUCHES.

## VIERTE LIEFERUNG.

**TAFEL XV—XVII.**

---

**GÖTTINGEN,**

IN DER DIETERICHSCHEN BUCHHANDLUNG.

1850.

MIKROSKOPISCH-ANATOMISCHE

# ABBILDUNGEN

VON

C. A. M. LAUDENBACH,

ORDENTLICHEM PROFESSOR DER ANATOMIE UND CHIRURGIE

ZUR

ENKLEITUNG SEINES CANDIDATEN.

MIT LITHOGRAPHIRTEN TAFELN.

---


GEDRUCKT

BEI DER HOFBUCHDRUCKEREI DES LANDES-INDUSTRIE-

1840.

Fig. 1.

Fig. 2.




Fig. 3.

Fig. 4.

Fig. 5.

Fig. 6.

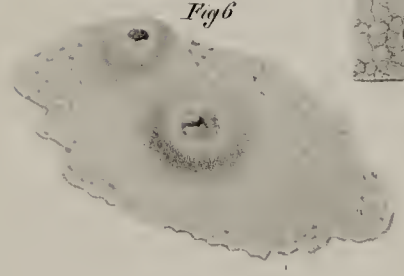

Fig. 7.

Fig. 8.

Fig. 9.

Fig. 10.

Fig. 11.

Fig. 12.




Fig. 13.

Fig. 14.

Fig. 15.




Fig. 16.

Fig. 17.

Fig. 18.

Fig. 19.

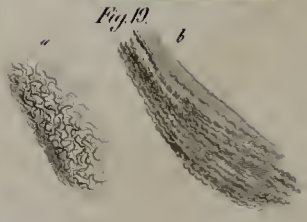


Fig. 20.



Fig. 21.

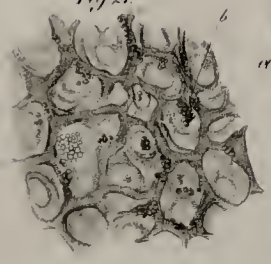


Fig. 22.

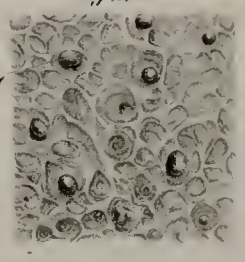


Fig. 23.

Fig. 24.

del. & s. Lithogr. Göttingen.

Leuwenhoeck mikroskop Abbild: Taf. IIII

# ERKLÄRUNG DER ABBILDUNGEN.

## Taf. XV.

### GALLENBLASE, PEYERSCHE DRÜSEN, DARMZOTTEN, UND CHYLUSGEFÄSSE.

Fig. 1. Die wellenförmig gewundene innere Haut der Gallenblase — 30mal —.

Fig. 2. a. Sauggefässe auf der äussern Fläche der Gallenblase unter der Serosa — 30mal —.

Fig. 3. Peyersche Drüsen — Cryptae mucosae agminatae —.
- a. a. a. Mündungen der Bälge.
- b. Valvula coli.
- c. Tunica muscularis coli.
- d. Tunica serosa coli.

Fig. 4. Peyersche Drüsen zwischen injicirten Darmzotten — 25-mal —.

Fig. 5. Peyersche Drüsen nach weggenommener Muskelhaut von innen aus, bei auffallendem Lichte.

Fig. 6. Zwei Peyersche Drüsen mit Mündungen, überzogen vom Involucrum mucosum — 30mal —.

Fig. 7. Eine von jenen beiden Drüsen, gesehen hinter dem Involucrum mucosum, zwischen diesem und der weggenommenen Carnea — 30mal —.
- a. Peyersche Drüse.
- b. Die Fläche des Involucrum mucosum, welche an der Carnea liegt.
- c. c. Hervorragende Zotten.

Fig. 8. Darmzotten vom Ochsen, theils leer, theils mit Chylus angefüllt, gleich nach dem Tode gesehen — mit der Loupe —.
- a. a. Kolbenförmiger Anfang derjenigen Zotten — Diverticula —, worin angefüllte Chylusgefässe liegen. Dahin gehören alle diejenigen, welche ein weisses Aussehen haben.
- b. b. Leere Zotten.

Fig. 9. Vergrösserte leere Zotten vom Ochsen.

Fig. 10 und 11. Zotten vom Kalbe.

Fig. 12. Mehrere Diverticula — Zotten — mit angefüllten Chylusgefässen — stark gepresst —.
- a. Zotte.
- b. Ende derselben.
- c. Kolbenförmiger Anfang der Zotte.
- d. Ein im Centrum des Diverticulum liegendes Chylusgefäss, angefüllt mit Chylus, von einem Kalbe, welches kurz vor dem Tode gesogen hatte — 180mal —.
- e. Unterbrechung des Chylus. — Niemals habe ich in der zottenförmigen Scheide mehrere Verzweigungen — Netze — von Chylusgefässen gesehen, sondern nur ein einziges Vas chyliferum centrale, wie alle Abbildungen zeigen, und zahlreiche Untersuchungen bestätigt haben.

Fig. 13. Ein Diverticulum mit einem Chylusgefäss, bei durchfallendem Lichte, vom Kalbe — 480mal —.
- a. Diverticulum.
- b. Kolbenförmige Spitze — Ampulla — des Chylusgefässes, mit Chylus angefüllt.

Fig. 14. Ein Diverticulum mit gebogenem Anfange, ein Chylusgefäss enthaltend, vom Kalbe, bei auffallendem Lichte gesehen. Die Bezeichnung der Fig. 13 passt auch auf diese Figur.

Fig. 15. Ein Diverticulum mit Epithelium vom Kalbe — 350mal —.
- a. Epithelium.
- b. Chylusgefäss.

Fig. 16. Eine hohle Zotte
- a. für das Chylusgefäss, vom Kalbe, bei auffallendem Lichte — 350mal.

Fig. 17. Diverticula mit Epithelium, mit angefüllten und leeren Chylusgefässen von einer jungen Katze — 300mal —.

Fig. 18. Drei Zotten, deren Oberfläche von einem Rete vasculosum, durch Injection dargestellt, umsponnen sind.

Fig. 19. a. 19. b. Fadengewebe des Ductus thoracicus.

Fig. 20. Chylus-Kügelchen aus demselben.

Fig. 21. Innere Fläche der Gallenblase des Menschen.
- a. Fett.
- b. Cryptae mucosae.

Fig. 22. An der inneren Fläche der Gallenblase des Schweines sind die Cryptae mit a. bezeichnet.

Fig. 23. Eine solche einzelne Crypta.
- a. Senkrecht durchgeschnittener Balg.
- b. Stroma.
- c. Inhalt.

Fig. 24. Kreisschnitt vom Ductus thoracicus.
- a. zeigt das ringförmige des Fadengewebes, der Fig. 19. a. 19. b.

# Verzeichnis der Abbildungen.


Fig. 1. Die weltberühmte Pyramide eines ihrer Landsleute — Cheops —.

Fig. 2 a. Sphinx-Kopf mit der riesigen Pyramide im Hintergrund — der Sphinx —.

Fig. 3. Pyramiden Ägyptens — Cheops, Chephren, Mykerinos —.

a. b. c. Bezeichnung der Seiten.

b. Kleine Pyramide.

c. Große Pyramide.

d. Kleine Pyramide.

Fig. 4. Pyramide Cheops [Cheops] Querschnitt durch die Pyramide —.

Fig. 5. Cheops [Cheops] Grundriß der Pyramide —.

a. Ziele.

b. Kleine Pyramide.

c. Große Pyramide.

d. Kleine Pyramide.

Fig. 6. Cheops [Cheops] Querschnitt durch die Pyramide —.

Fig. 7. Sphinx [Sphinx] Ansicht von der Vorderseite —.

a. Ziele.

b. Kleine Pyramide.

c. Große Pyramide.

d. Kleine Pyramide.

Fig. 8. Sphinx [Sphinx] Ansicht von der Seite —.

a. Ziele.

b. Kleine Pyramide.

c. Große Pyramide.

d. Kleine Pyramide.

Fig. 9. Sphinx [Sphinx] Ansicht von der Seite —.

a. Ziele.

b. Kleine Pyramide.

c. Große Pyramide.

d. Kleine Pyramide.

Fig. 10. Sphinx [Sphinx] Ansicht von der Seite —.

a. Ziele.

b. Kleine Pyramide.

c. Große Pyramide.

d. Kleine Pyramide.

Fig. 11. Sphinx [Sphinx] Ansicht von der Seite —.

a. Ziele.

b. Kleine Pyramide.

c. Große Pyramide.

d. Kleine Pyramide.

Taf. XVI.

Fig. 1.



Fig. 2.



Fig. 3.



Fig. 4.

Fig. 5.

Fig. 6.

Fig. 7

Fig. 8.



Fig. 9.

Fig. 10.



Fig. 11.

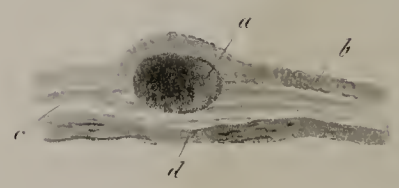


Fig. 12.

Fig. 13.

Fig. 14.

Langenbeck mikrosk. Abbild. Lief. IIII

del. Esse Loedel Göttingen

# Taf. XVI.

## DRÜSEN DES COLON.

Fig. 1. Cryptae mucosae Coli transversi, woran man Öffnungen sieht.

Fig. 2. Dieselben von der Valvula Coli.

Fig. 3. Tunica muscularis, abgezogen von den Drüsen der Fig. 2.

Fig. 4. Cryptae mucosae Coli, nahe am Appendix vermiformis.

Fig. 5. Diese Drüsen, gesehen von der äusseren Fläche der Mucosa aus, welche an der Muscularis liegt.
- a. Zeigt eine Öffnung des Involucrum mucosum nach weggenommener Drüse.

Fig. 6. Drei Glandulae mucosae solitariae.
- a. Eine solche Drüse durch einen senkrechten Schnitt dargestellt. Man sieht ihre Lage im Stroma zwischen der Mucosa und Muscularis.

Fig. 7. Zwei Glandulae mucosae Coeci mit länglichen Öffnungen.

Fig. 8. Ein solcher Balg aus dem Coecum, von hinten gesehen — 40mal. —

Fig. 9. Ein solcher Balg, durch einen senkrechten Schnitt gespalten, um das Cavum desselben zu zeigen — 40mal —.
- a. Involucrum mucosum.
- b. Tela submucosa.
- c. Cavum cryptae.
- d. Ductus excretorius.

Fig. 10. Eine Crypta des Colon transversum mit grosser Öffnung — 20mal —,

Fig. 11. Ein solcher Balg, senkrecht durchgeschnitten.
- a. Cavum der Crypta, mit Schleim angefüllt.
- b. Involucrum mucosum.
- c. Tela submucosa — Stroma glandulae.
- d. Tunica muscularis.

Fig. 12. Dieselbe Ansicht.
- a. Involucrum mucosum.
- b. Öffnung desselben und der Drüse.
- c. Tunica muscularis.
- d. Tela submucosa.

Fig. 13. Drei Glandulae solitariae, nach abgezogener Mucosa.

Fig. 14. Ein einzelner Schleimbalg in seinem Stroma.

# Taf. XVII.

## DRÜSEN DES COLON UND RECTUM.

Fig. 1. Cryptae mucosae von einem an der Cholera Gestorbenen, mit Schleim angefüllt.

Fig. 2. Eine Crypta davon.
- a. Receptaculum Cryptae.
- b. Geplatzte Crypta.
- c. Inhalt.

Fig. 3. Cryptae mucosae mit sichtbaren Öffnungen, a. Coli transversi, vom injicirten Rete vasculosum umgeben — 6mal —.

Fig. 4. Vergrössertes Rete vasculosum — 50mal —.

Fig. 5. Eine Crypta a. — 50mal —.

Fig. 6. Dieselbe Crypta von hinten, umgeben von einem Gefässkranze, und mit Capillaren auf dem Balge.

Fig. 7. Cryptae Recti des Menschen.
- a. Taschen, worin die Bälge liegen.
- b. Ein Balg in einer Tasche.
- c. Rugae — Columnae Recti —.
- d. Cryptae zwischen den Falten.

Fig. 8. Cryptae mucosae a. a. am Orificium ani einer jungen Katze.

Fig. 9. Dieselben Drüsen a. bei auffallendem Lichte — 40mal —.

Fig. 10. Dieselben bei durchfallendem Lichte.
- a. Crypta.
- b. Rand der Tasche.

Fig. 1.



Fig. 2.

Fig. 3.




Fig. 4

Fig. 5

Fig. 6.

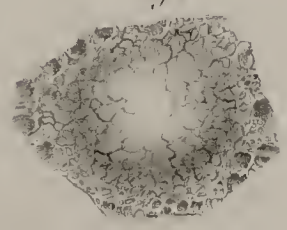

Fig. 10.

Fig. 7

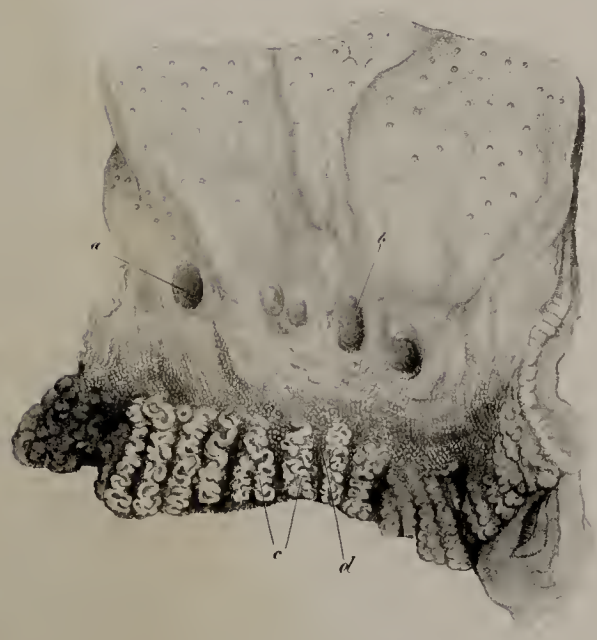


Fig. 8.

Fig. 9.

Langenbeck mikroskop. Abbild. Lief. IIII.